Plan

JPSA

- Résistance mécanique de la peau
- Élasticité de la peau
- Exemples d'anomalies génétique du derme
- Exemples d'anomalies acquises du derme
- Importance physiologique de l'hypoderme et du fascia

Résistance mécanique de la peau

- Cohésion des kératinocytes +
- Épaisseur de la couche cornée +
- Jonction dermo-épidermique
- Fibres de collagène +++ et substance fondamentale
- Fibres élastiques (résistance à la déformation)
- Mesurable en recherche
- Altération progressive avec l'âge en raison de l'atrophie cutanée (diminution des épaisseurs épidermique et dermique -6% / 10 ans, horizontalisation de la JDE)

Élasticité de la peau

- Altération progressive avec l'âge
- Mesurable en recherche : cutométrie, twistométrie, etc...

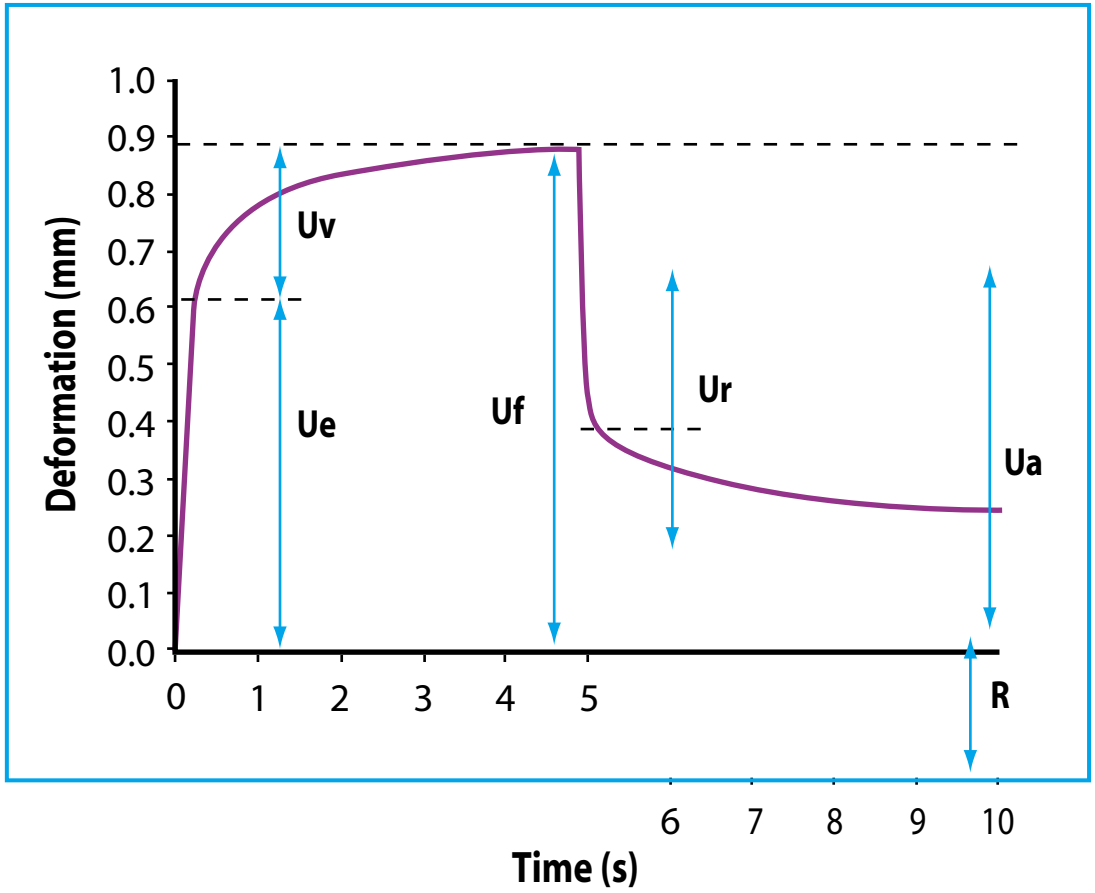

Exemple d'anomalies génétiques du derme

- Fragilité cutanée
- Hyperélasticité
- Défaut d'élasticité : sclérose cutanée
- Anomalie de la cicatrisation
- Vieillissement prématuré

- Manifestations volontiers associées
- Manifestations extra-cutanées non rares

Exemple d'anomalie génétiques du derme

- Syndromes d'Ehlers-Danlos de types "classique" ou "hypermobile"
  - Anomalies des fibres collagènes avec fragilité cutanée

Exemple d'anomalies génétiques du derme

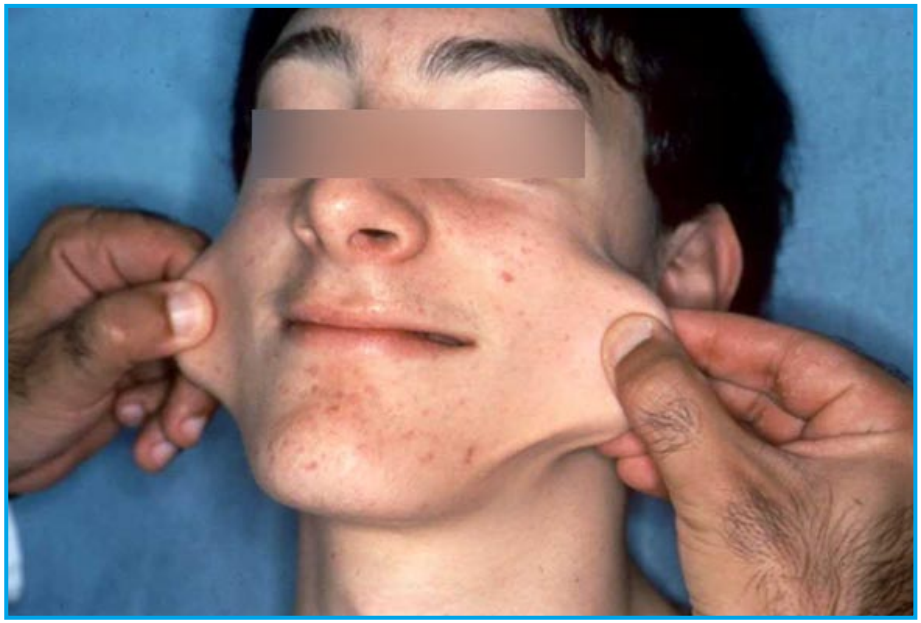

Exemple d'anomalies génétiques du derme

Exemple d'anomalies génétiques du derme

- La môme caoutchouc

Micmacs à Tire-Larigot, J.P Jeunet, 2009

Exemple d'anomalies génétiques du derme

- Syndrome d'Ehlers-Danlos
  - Type vasculaire : anomalie du collagène III

Exemple d'anomalies génétiques du derme

- Cutis laxa : dysplasie des fibres élastiques

2 ans

8 ans

Exemple d'anomalies génétiques du derme

- Maladie de Marfan : anomalie de la fibriline

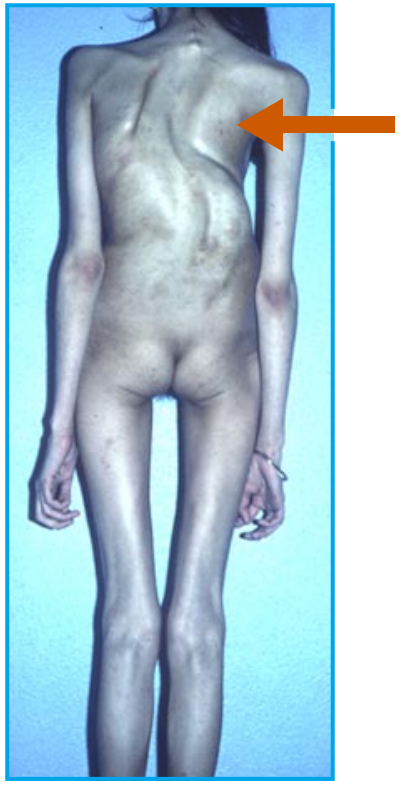

Exemple d'anomalies génétiques du derme

- Pseudoxanthome élastique : Dystrophie des fibres élastiques

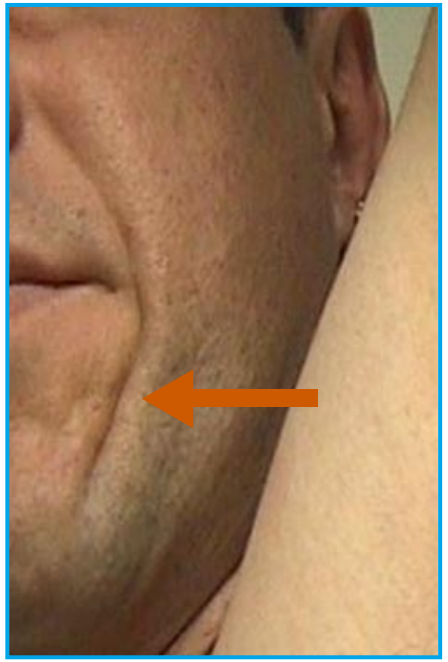

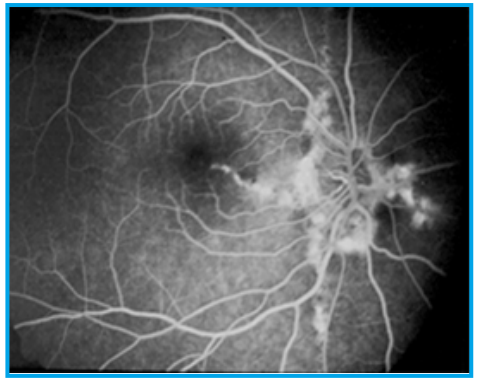
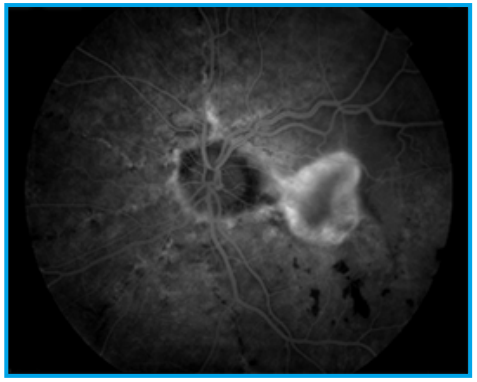
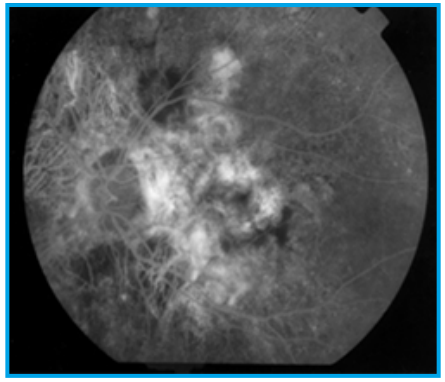

Exemple d'anomalies génétiques du derme

- PXE sévère

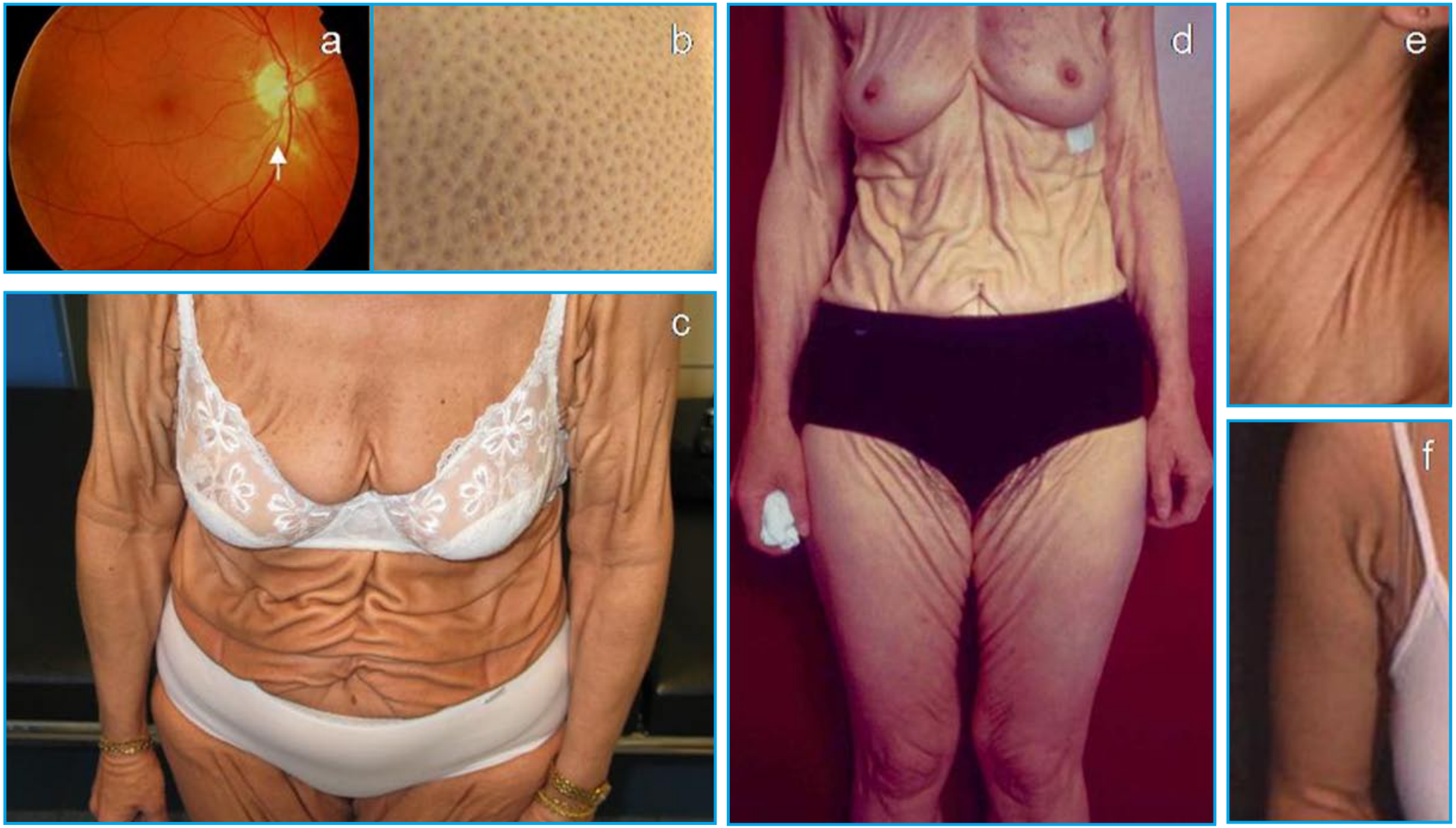

Exemple d'anomalies génétiques du derme

- Progéria : vieillissement accéléré et perte d'élasticité cutanée

Exemples d'anomalies acquises du derme

- Fragilité cutanée
- Perte d'élasticité : atrophie cutanée
- Vieillissement chronologique : rides
- Manifestations volontiers associées

- Perte d'élasticité : sclérose cutanée

Dermatoporose

- Ex : vieillissement chronologique, corticoïdes

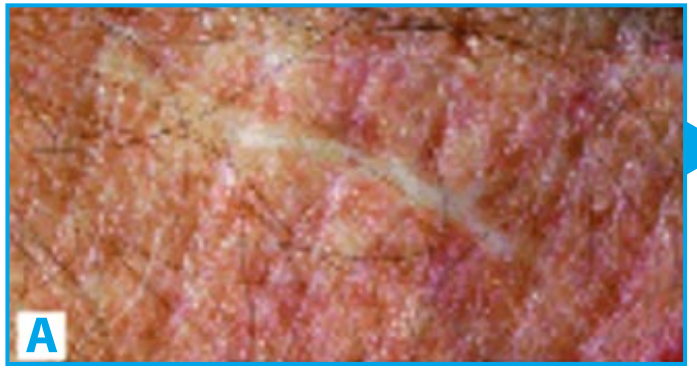

Pseudo-cicatrices : linéaires

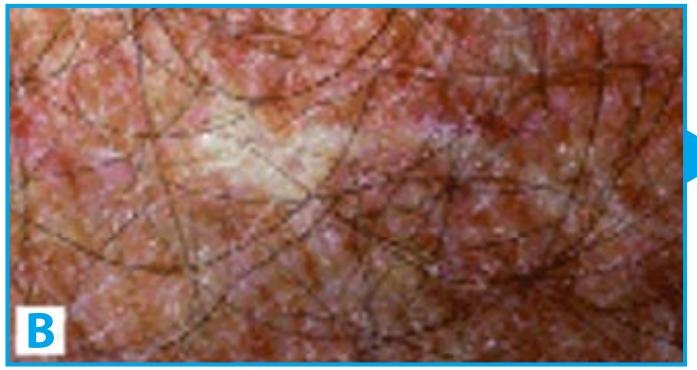

En forme d'étoile

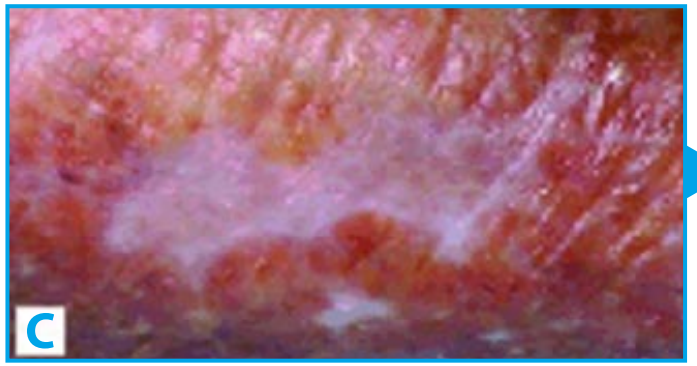

En plaques

Dermatoporose

Fragilité par carence vitaminique (scorbut)

Vieillissement actinique

rides, élastose

Fibrose cutanée

Importance physiologique de l'hypoderme et du fascia

- Hypoderme
  - Isolant thermique
  - Protection mécanique
  - Réserve énergétique
- Fascia / aponévrose
  - Barrière anatomique
    - Limite la progression tumorale
  - Utilité chirurgicale